Η ΧΡΗΣΗ ΤΗΣ ΕΝΔΟΜΥΕΛΙΚΗΣ ΗΛΩΣΗΣ ΣΤΑ ΚΑΤΑΓΜΑΤΑ ΤΗΣ ΠΕΡΙΦΕΡΙΚΗΣ ΚΝΗΜΙΑΙΑΣ ΜΕΤΑΦΥΣΗΣ

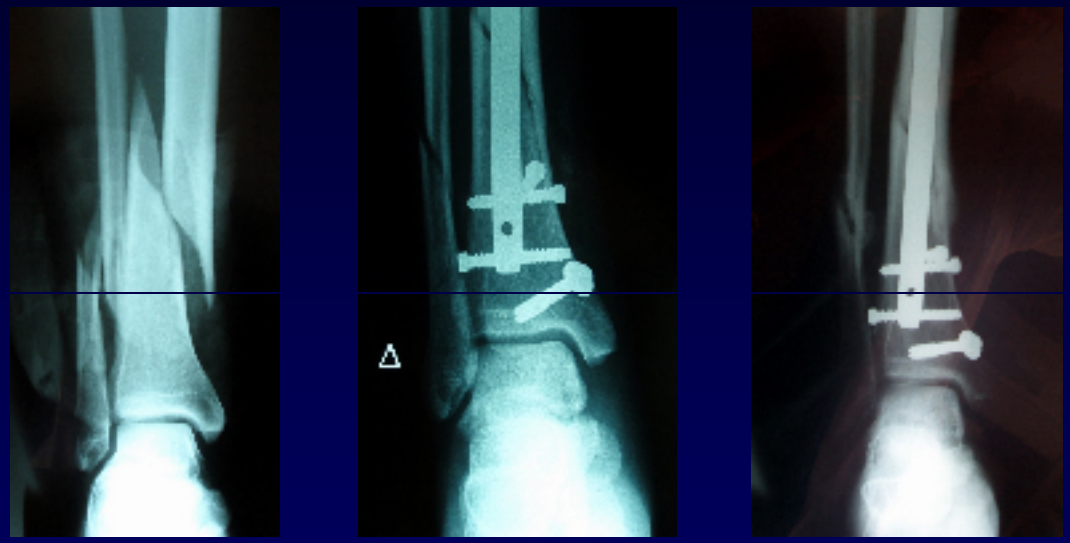

Χ. Γαρνάβος, Ν. Λασανιάνος, Α. Μπαρμπιτσιώτη, Ν. Τσουτσαίος, Γ. Σίννης, Σ. Τζεβελέκος

Α & Β Ορθοπαιδικές κλινικές, ΓΝΑ «Ο Ευαγγελισμός»

Αίτια για την μη ιδανική ανάταξη των μεταφυσιακών καταγμάτων

- Η έκκεντρη είσοδος του ήλου
- Η σημαντική διαφορά μεταξύ των διαμέτρων του ήλου και της μετάφυσης
- Η χρήση ήλων μικρής διαμέτρου

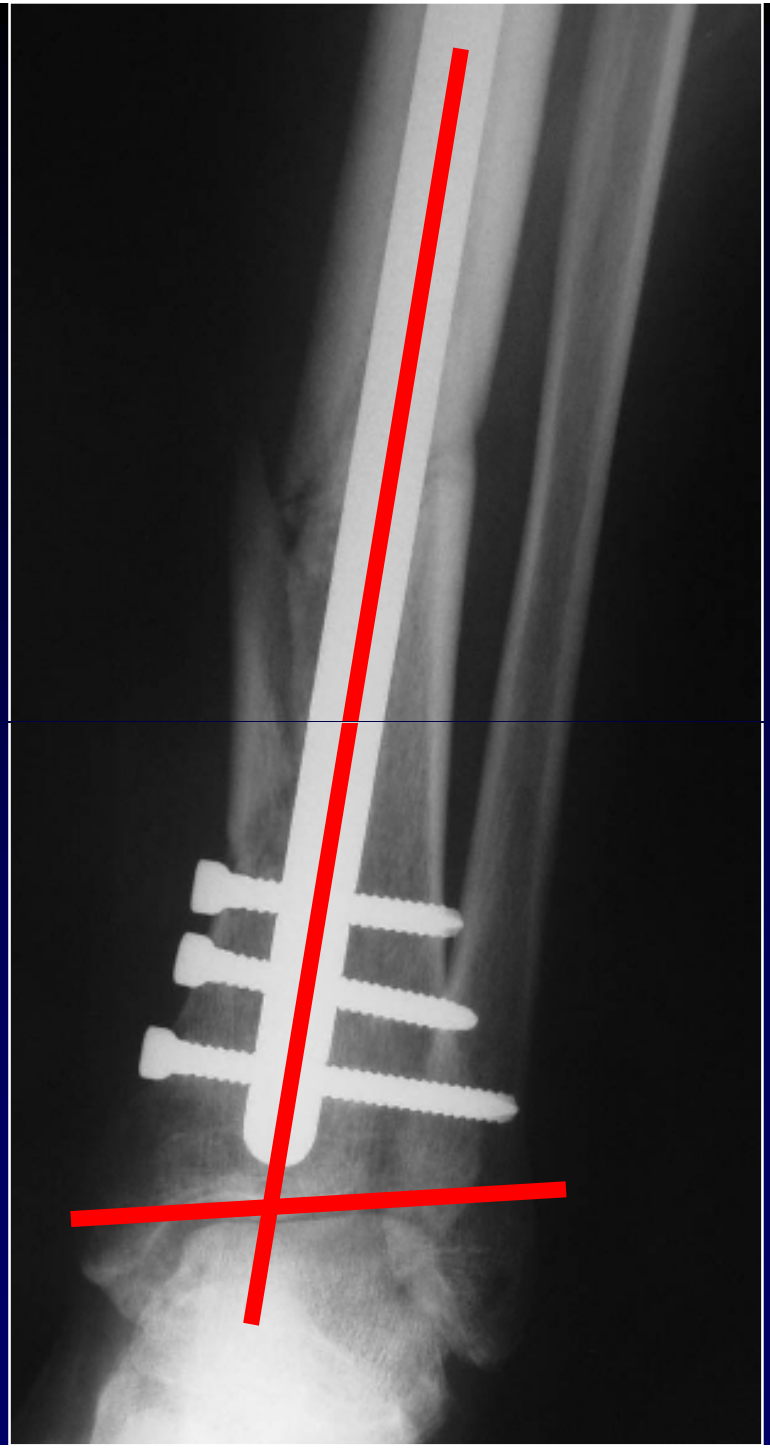

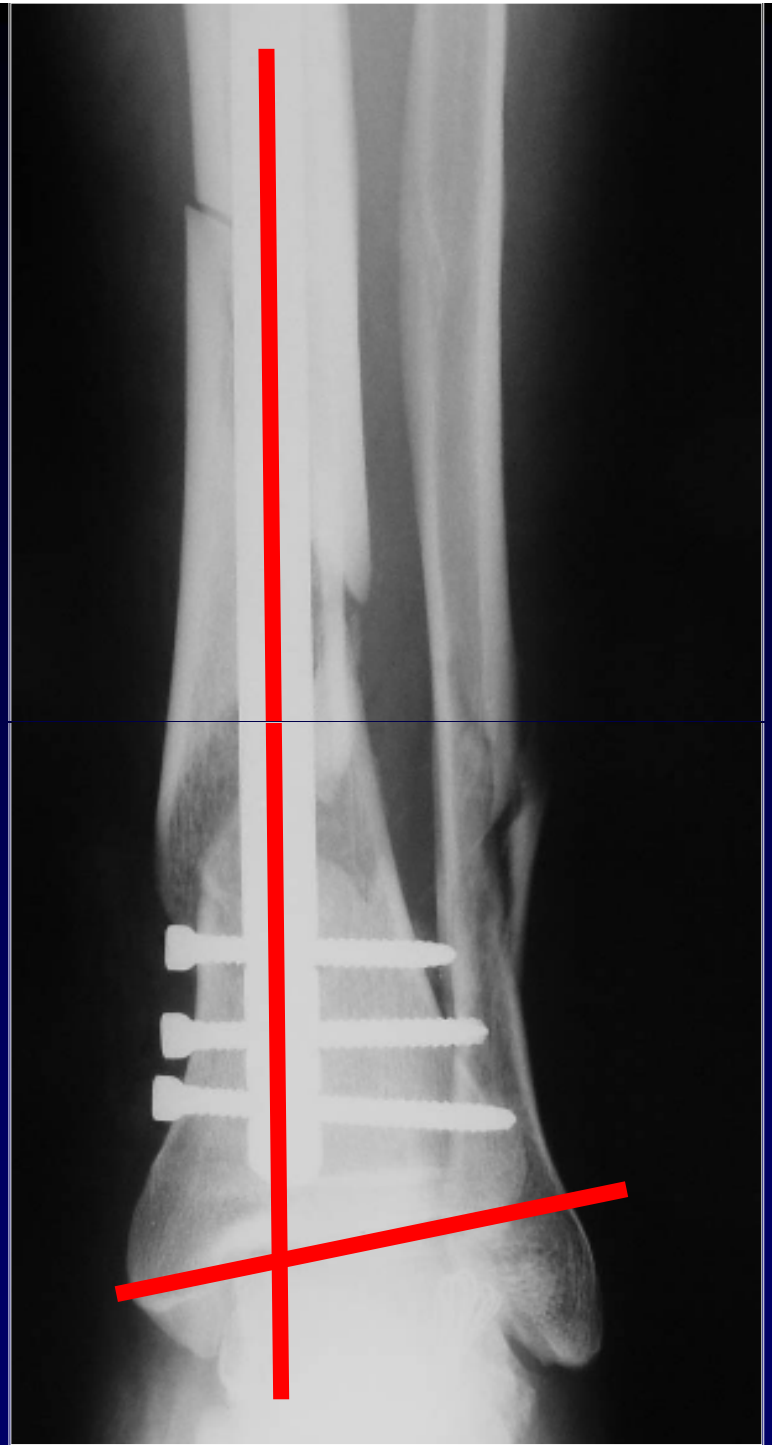

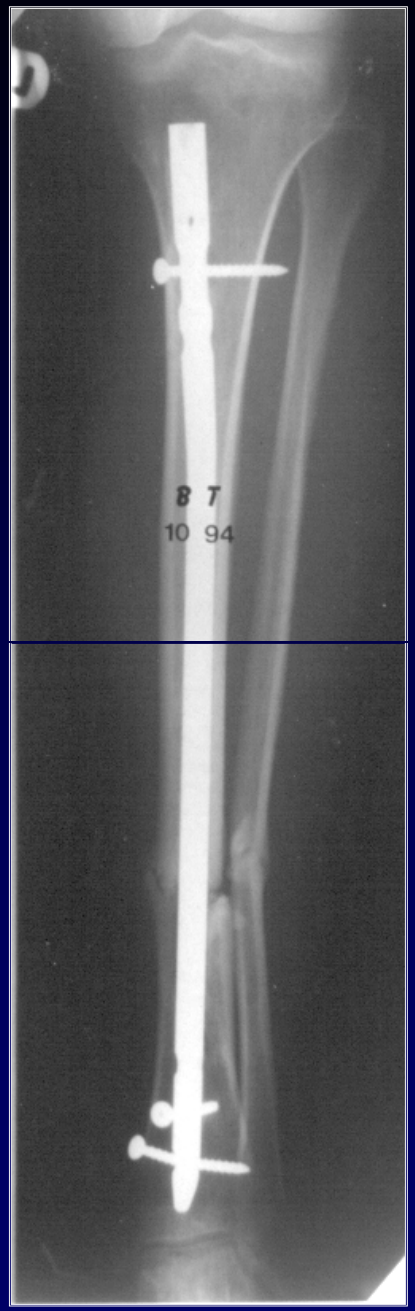
B T
10 94

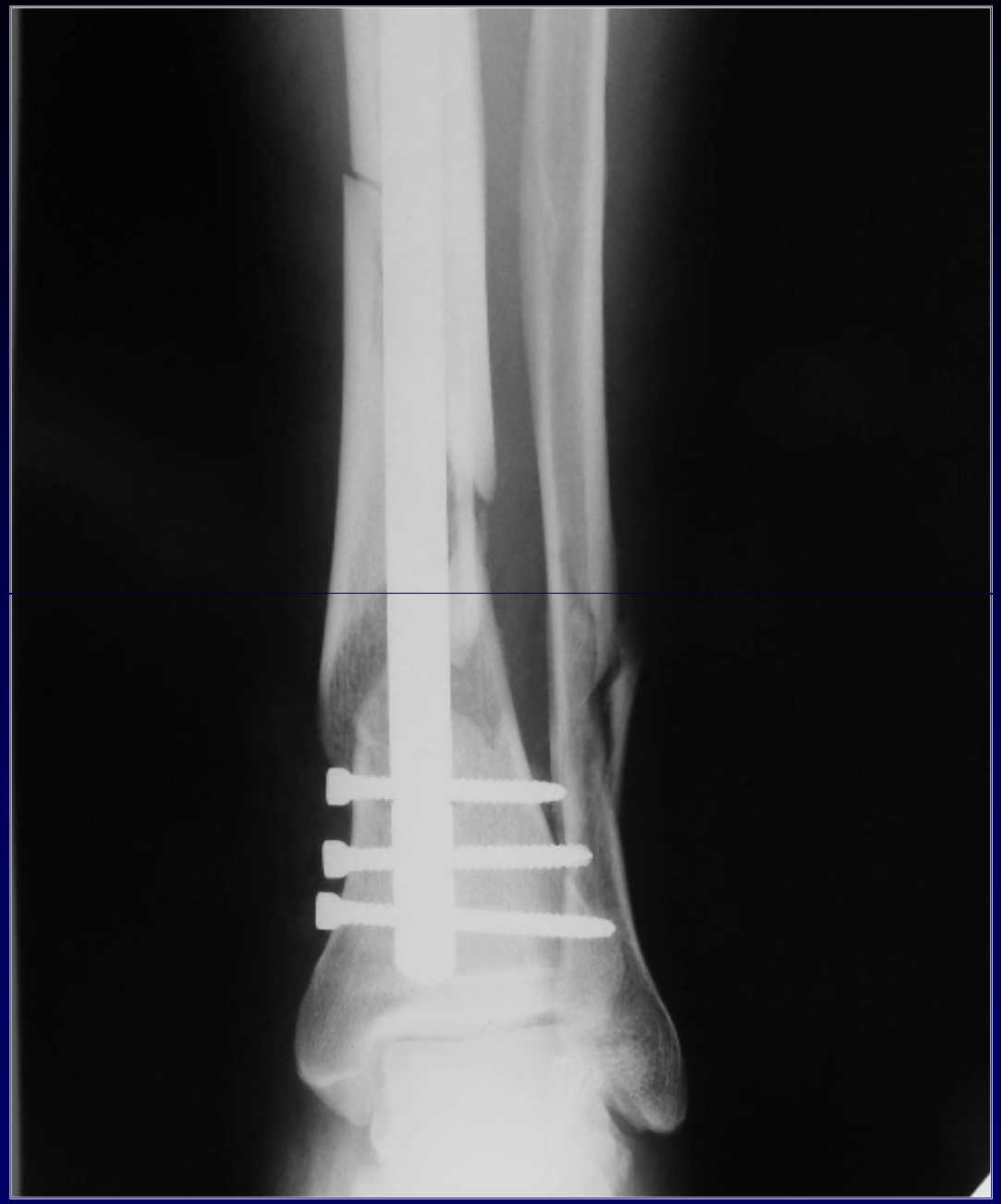

Οι ελεύθερες βίδες “Blocking”

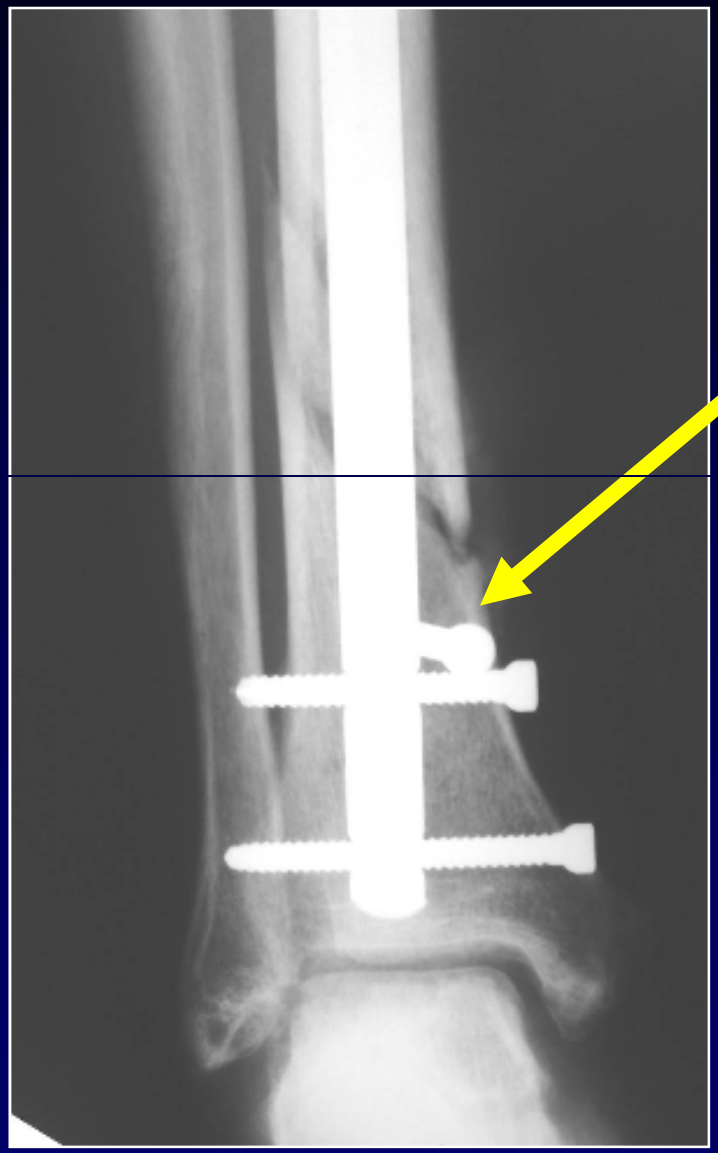

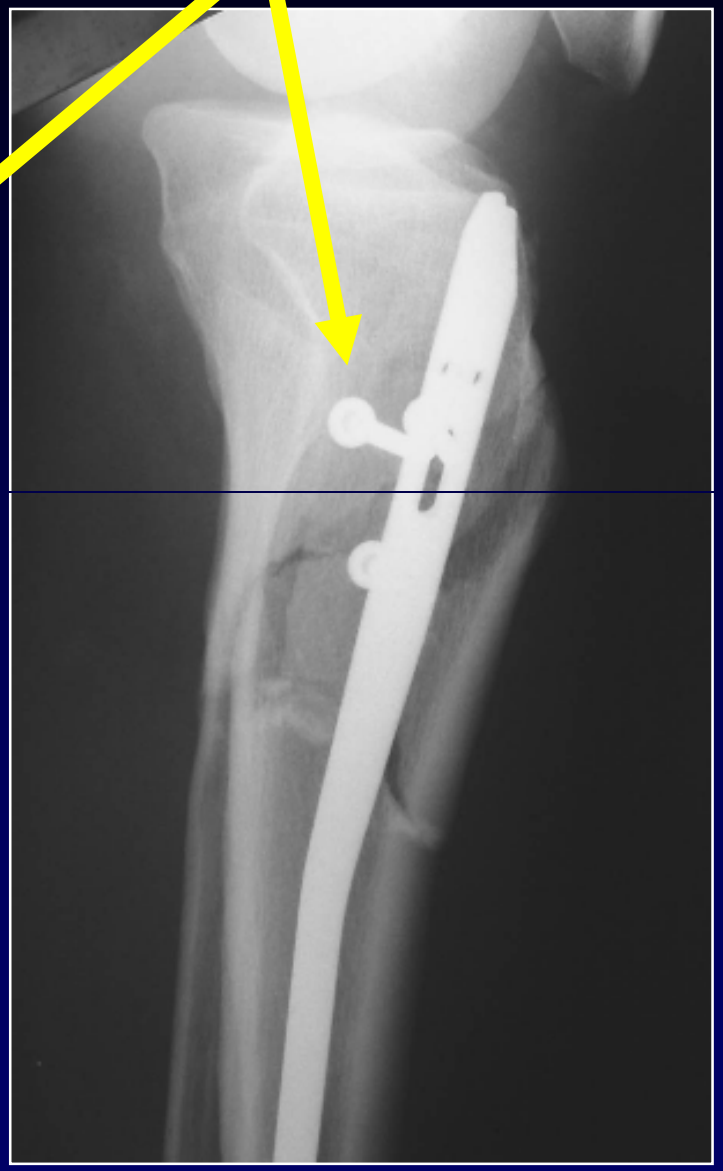

Χειρουργική Τεχνική

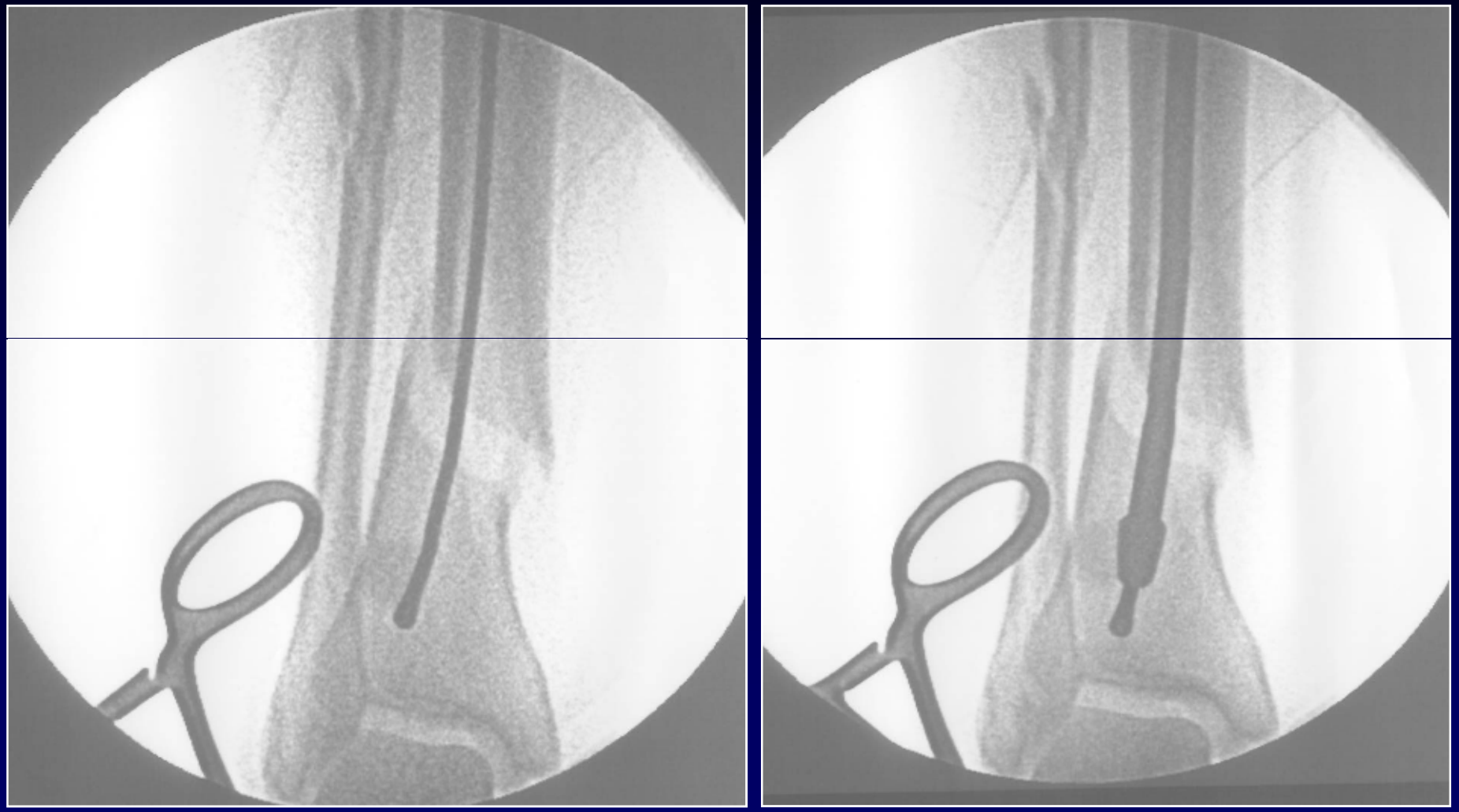

Χειρουργική Τεχνική

Χειρουργική Τεχνική

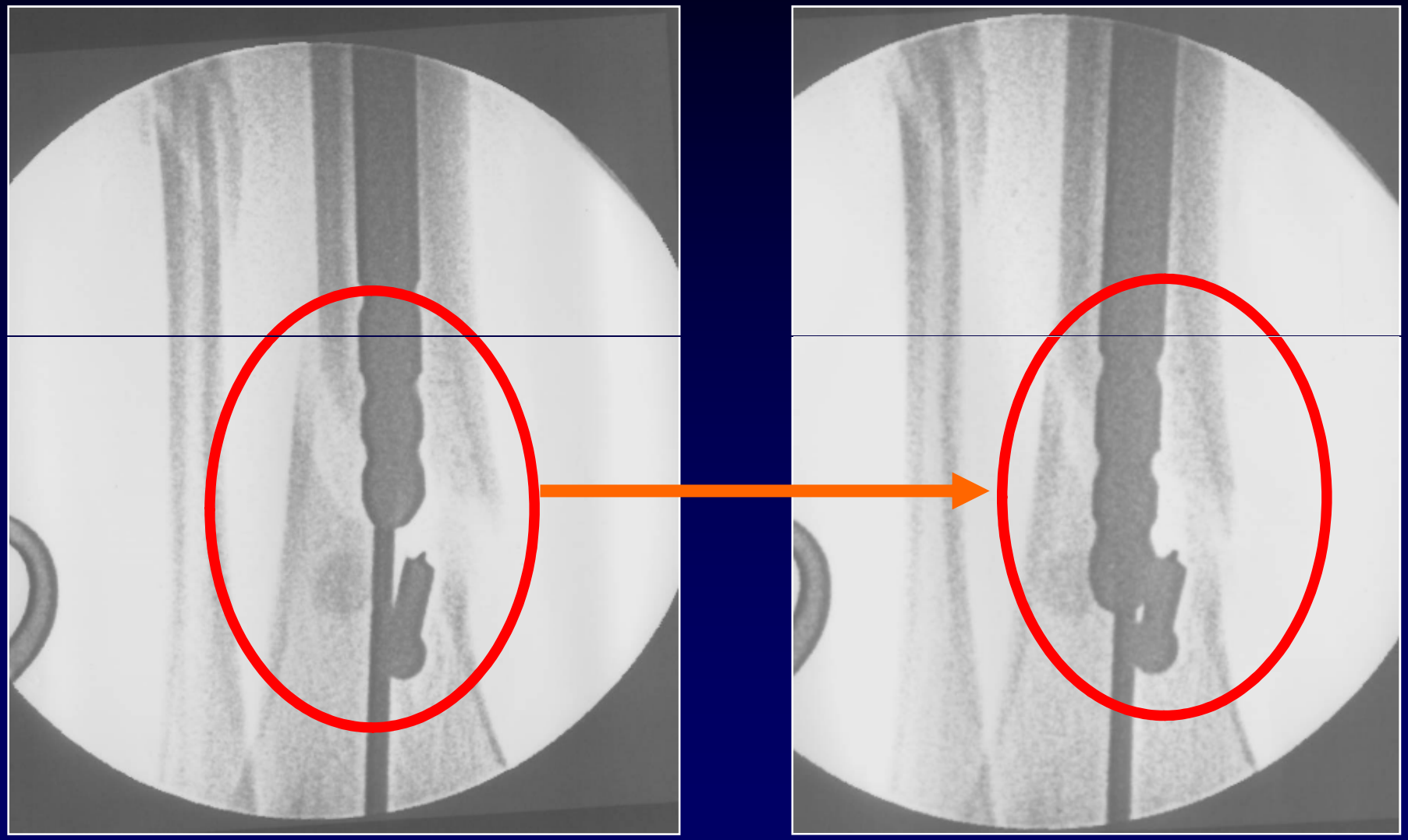

Χειρουργική Τεχνική

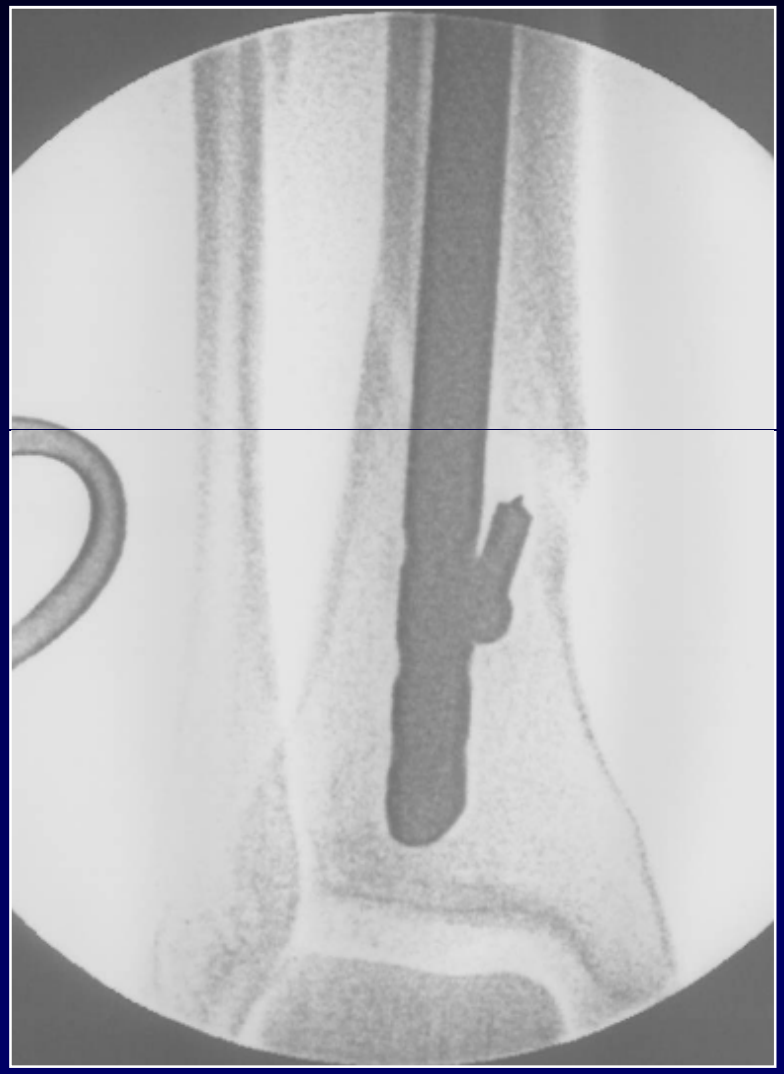

ΥΛΙΚΟ – ΜΕΘΟΔΟΣ

Ιανουάριος 2002 - Δεκέμβριος 2007

- 17 ασθενείς με κατάγματα της περιφερικής κνημιαίας μετάφυσης και μ.ο. ηλικίας τα 64 έτη
- 11 άνδρες – 6 γυναίκες
- Χρήση ενδομυελικής ήλωσης και ελεύθερων κοχλιών (blocking screws)
- Χρήση ήλων που παρείχαν τη δυνατότητα πολύ περιφερικής τοποθέτησης βιδών
- Η κατάσταση των μαλακών μορίων στην περιοχή του κατάγματος ήταν ικανοποιητική (Στάδια 0 και I κατά Tscherne και Gotzen)

ΑΠΟΤΕΛΕΣΜΑΤΑ

- Καμία επιπλοκή σχετιζόμενη με την εφαρμογή των βιδών πλοήγησης
- Όλα τα κατάγματα πορώθηκαν σε διάστημα 4-6 μηνών χωρίς την παρουσία νευραγγειακών επιπλοκών ή φλεγμονής
- Σε καμμία περίπτωση δεν παρατηρήθηκε απώλεια της ανάταξης μετεγχειρητικά ή θραύση υλικών

ΑΠΟΤΕΛΕΣΜΑΤΑ

- Οι ασθενείς ακολούθησαν το σύνηθες πρόγραμμα φυσικοθεραπείας και πρώιμης κινητοποίησης

- Μερική φόρτιση επετράπη κατά μ.ο από το 2ο μήνα μτχ ενώ πλήρης φόρτιση μετά την κλινική και ακτινολογική διαπίστωση πόρωσης

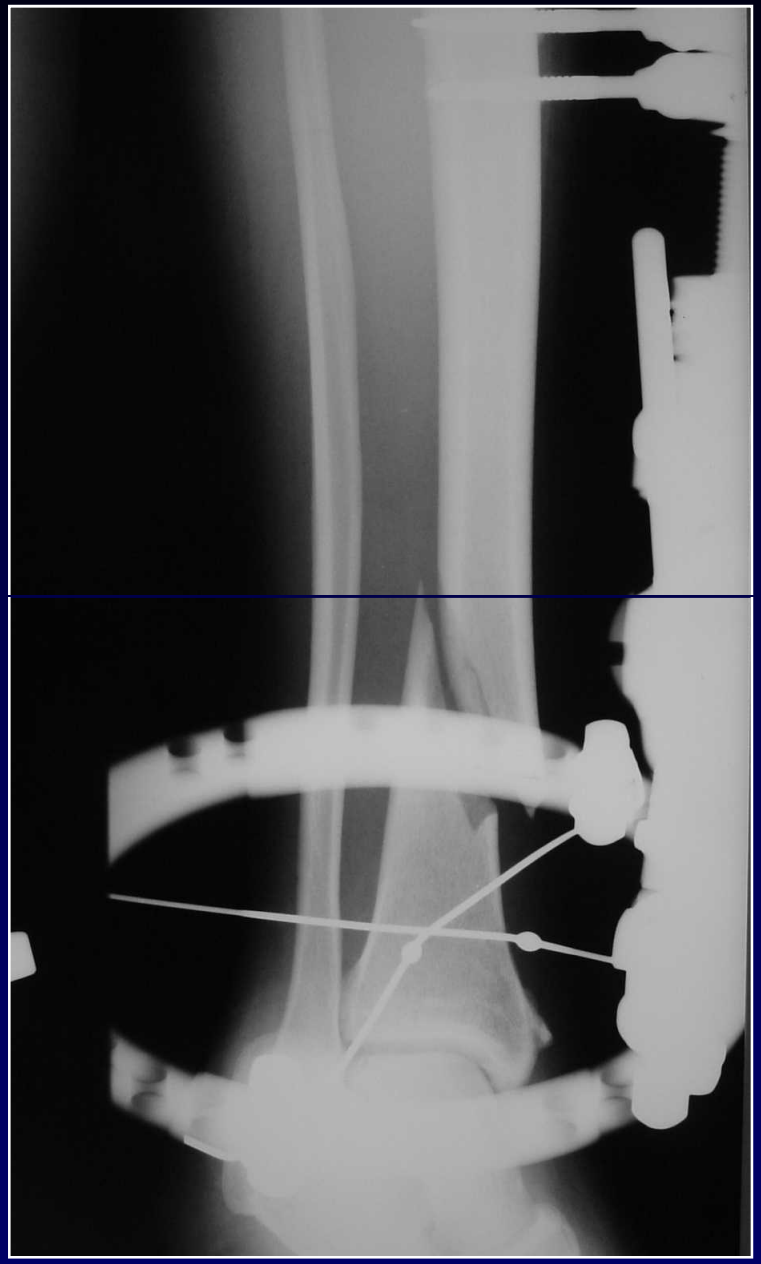

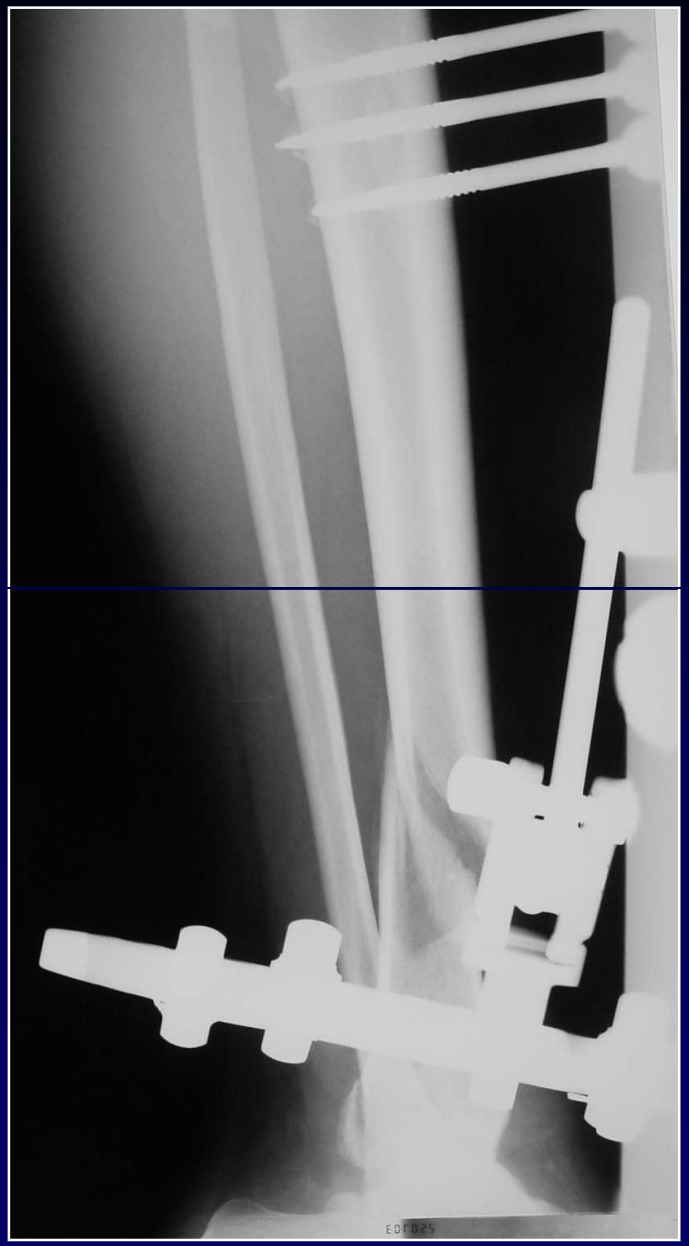

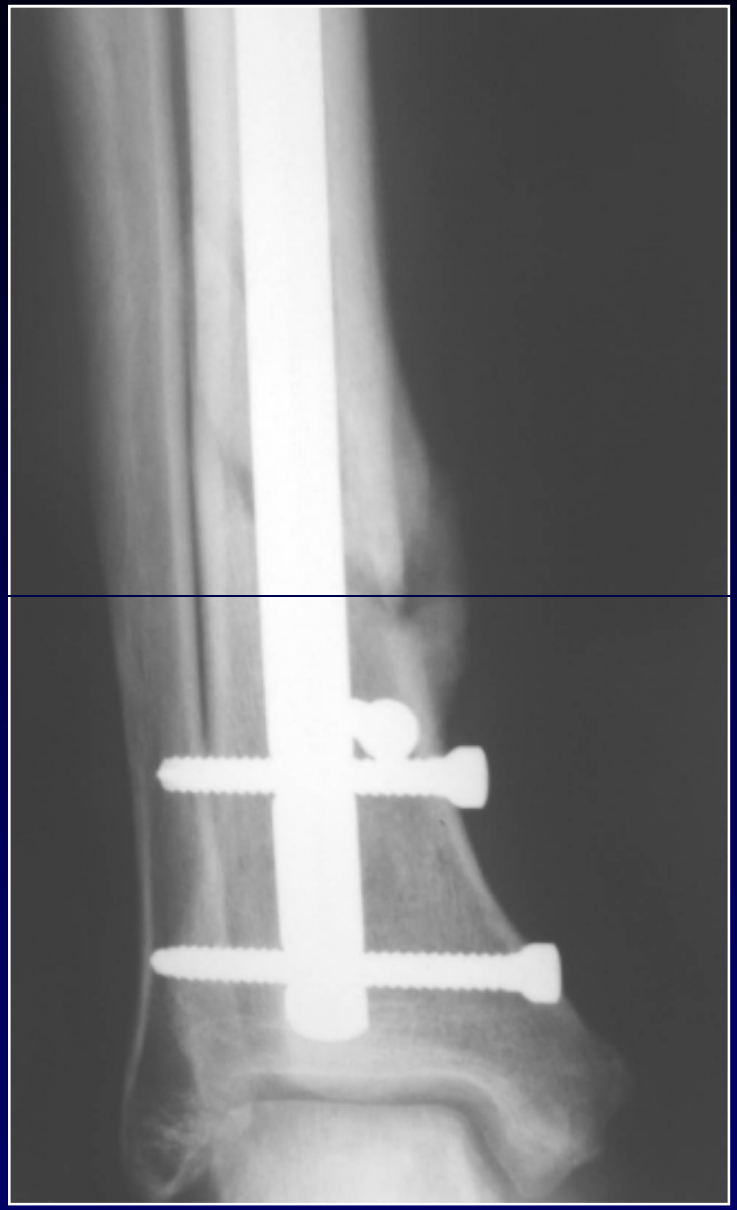

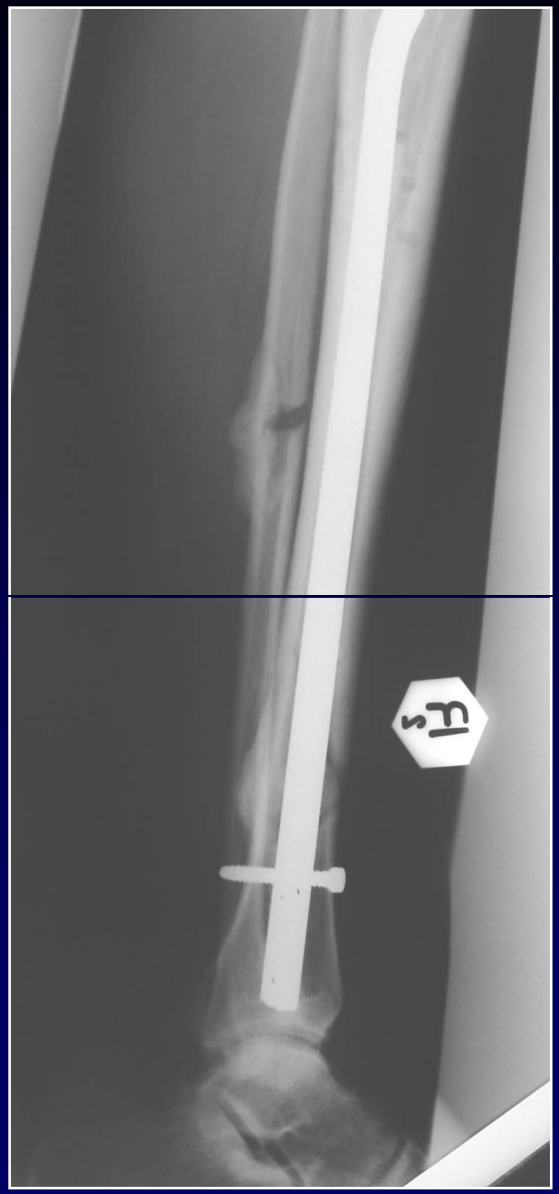

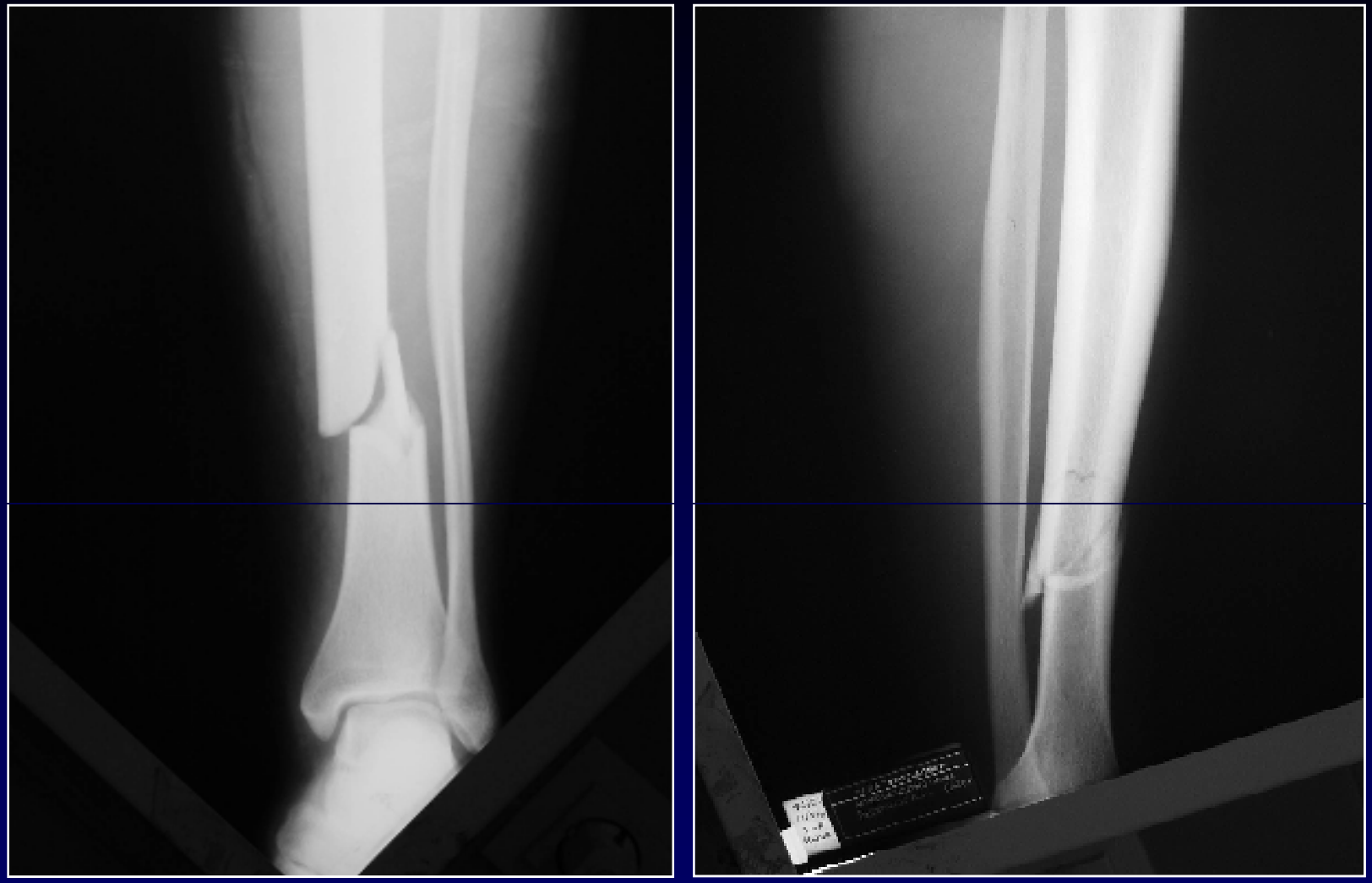

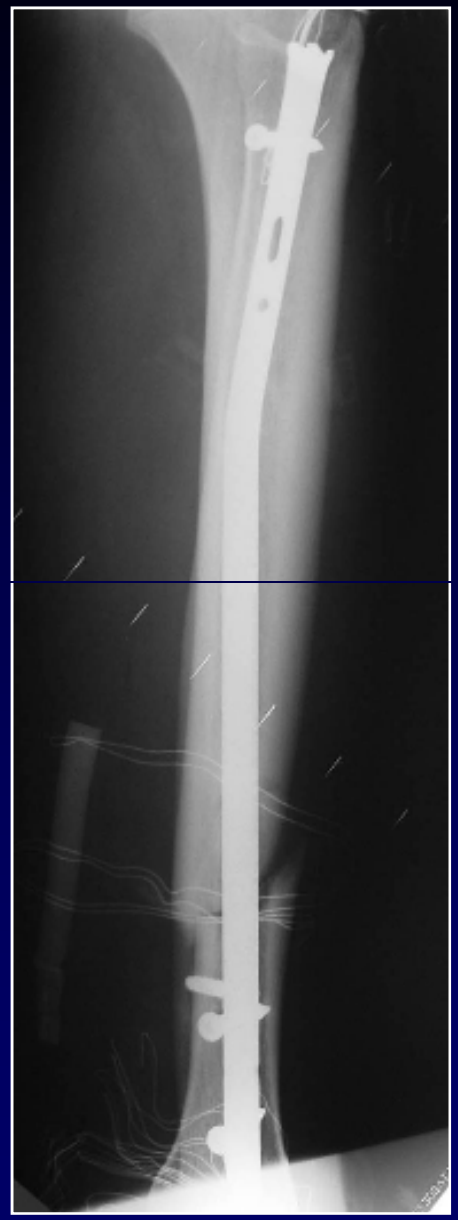

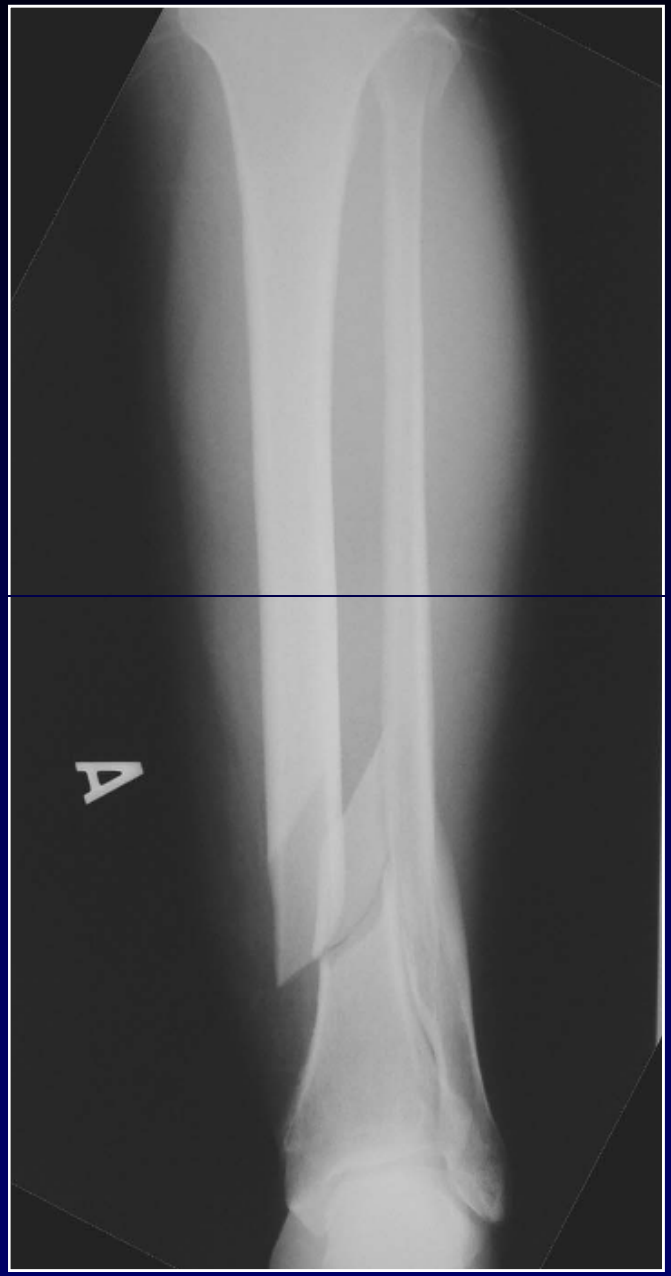
D

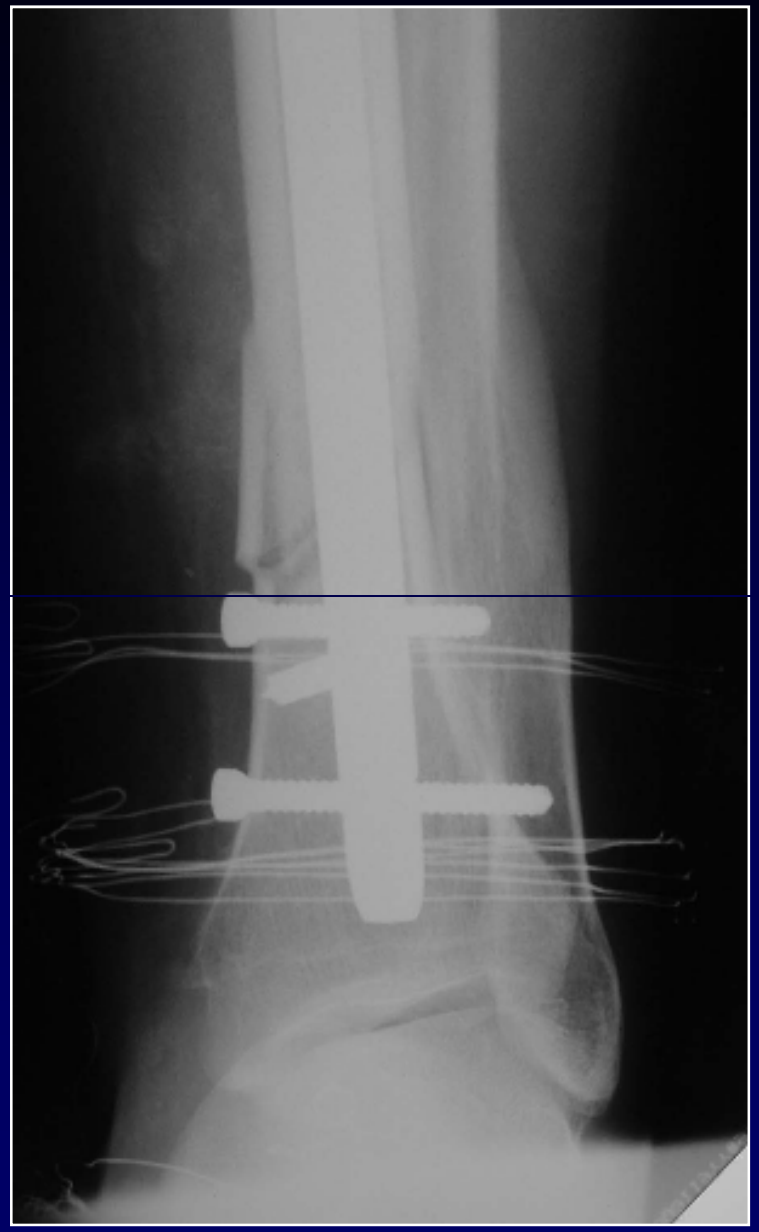

EVAGGELISMOS
M
KNHMHS
Orthopaedics
15-03-2007 09:55
43
1
PHILIPS BV Endura

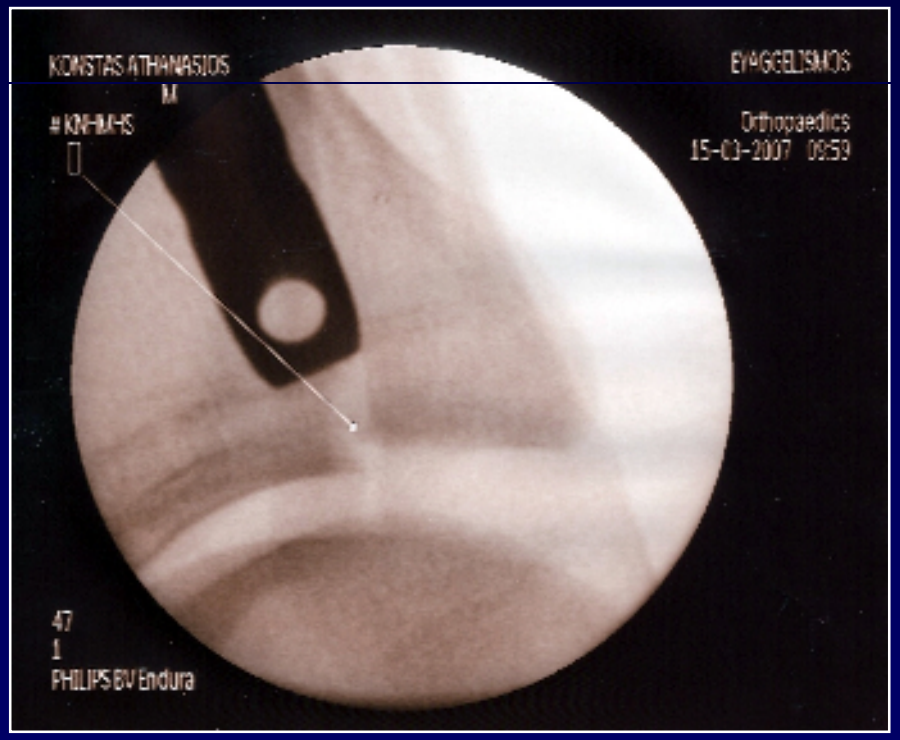
KONSTAS ATHANASIOS
M
EVAGGELISMOS
KNHMHS
Orthopaedics
15-03-2007 09:59
47
1
PHILIPS BV Endura

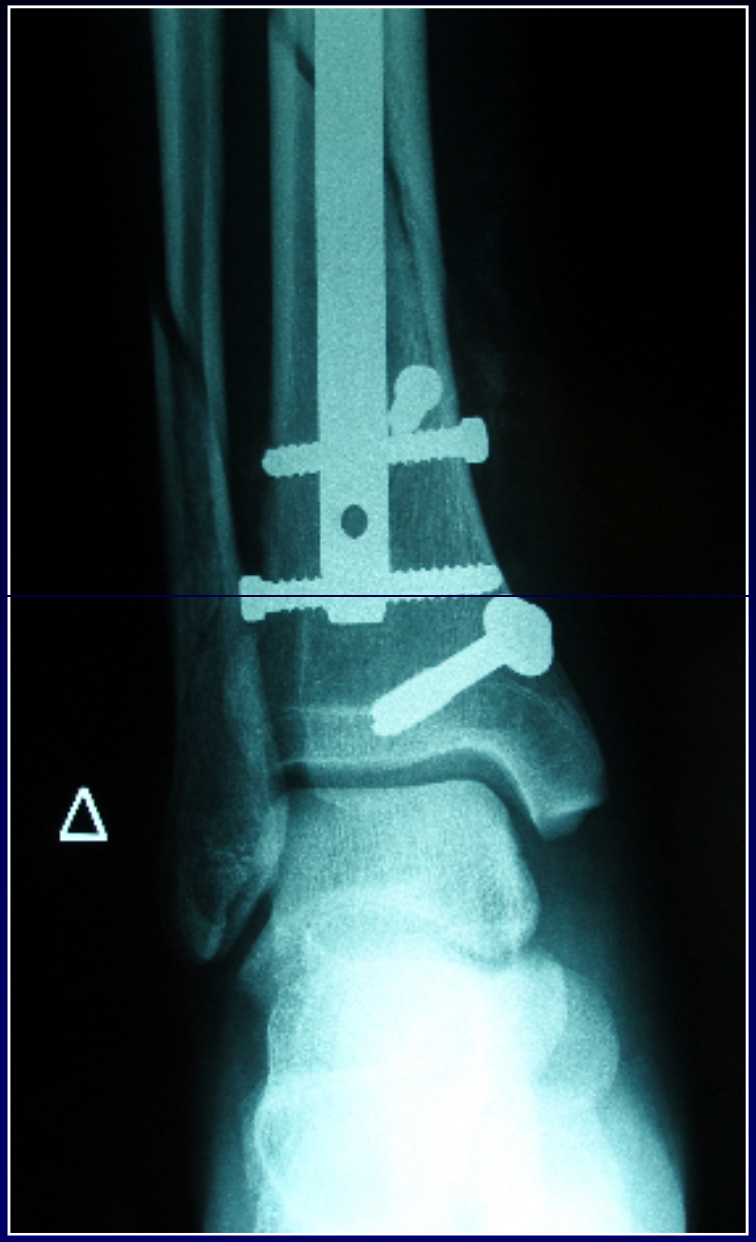

Βιβλιογραφικές Αναφορές

- Fractures of the Proximal Third of the Tibial Shaft Treated With Intramedullary Nails and Blocking Screws

Ricci MW, O'Boyle M, Borrelli J, Bellabarba C, Sanders R
Journal of Orthopaedic Trauma, 2001;15: 264–270

- The mechanical effect of blocking screws ("Poller screws") in stabilizing tibia fractures with short proximal or distal fragments after insertion of small-diameter intramedullary nails.

Krettek C, Miclau T, Schandelmaier P, Stephan C, Mohlmann U, Tscherne H
J Orthop Trauma 1999 Nov;13(8):550-3

Βιβλιογραφικές Αναφορές

«…η μέση απόσταση της βίδας από το νευροαγγειακό δεμάτιο ήταν 0.8mm, και από τον τένοντα του προσθίου κνημιαίου 1,7mm.

Συνολικά, αρτηριακή βλάβη παρατηρήθηκε στο 25% των περιπτώσεων και νευρολογική βλάβη στο 20%. Τραυματισμός του τένοντα του προσθίου κνημιαίου συνέβη στο 20% των περιπτώσεων…»

Neurovascular and Tendinous Damage With Placement of Anteroposterior Distal Locking Bolts in the Tibia

Bono CM, l Sirkin M, Sabatino CT, Reilly MC, Tarkin I, Behrens FF J Orthop Trauma, 2003; 17(10):677-682

Τα πλεονεκτήματα των βιδών Blocking

- Καλύτερη ανάταξη του κατάγματος μετά την εισαγωγή του ήλου
- Συγκράτηση της ανάταξης
- Αύξηση της σταθερότητας της οστεοσύνθεσης

Η ΧΡΗΣΗ ΤΗΣ ΕΝΔΟΜΥΕΛΙΚΗΣ ΗΛΩΣΗΣ ΣΤΑ ΚΑΤΑΓΜΑΤΑ ΤΗΣ ΠΕΡΙΦΕΡΙΚΗΣ ΚΝΗΜΙΑΙΑΣ ΜΕΤΑΦΥΣΗΣ

Σας Ευχαριστώ!!!

Χ. Γαρνάβος, Ν. Λασανιάνος, Α. Μπαρμπιτσιώτη, Ν. Τσουτσαίος, Γ. Σίννης, Σ. Τζεβελέκος

Α & Β Ορθοπαιδικές κλινικές, ΓΝΑ «Ο Ευαγγελισμός»